Metástasis en recto de carcinoma lobulillar de mama 15 años después del diagnóstico primario

M.López Deogracias, L.Flores Jaime, Iñaki Arias-Camison, Ilde Zamacola, J.Murillo Gibert, R.Suescun García, J.Querejeta Usabiaga, F.Martínez García
Servicio de Cirugía General y del Aparato Digestivo
Servicio de Anatomía Patológica
Clínica Asunción
Tolosa (Guipúzcoa)(España))

RESUMEN:

El carcinoma lobulillar infiltrante de mama constituye entre un 2% y un 20% de los carcinomas infiltrantes de mama. La incidencia de metástasis gastrointestinales extrahepáticas observadas en los estudios de necropsia varían desde un 6% a un 18%, siendo el estómago el órgano más afectado, seguido de colon y recto (*Gegundez et al), (Pla et al) (Cervi et al) (Habertisch et al).* La ausencia de síntomas específicos de las metástasis digestivas de mama hace que esta patología se infradiagnostique con frecuencia *(Rashmi et al)(Schwartz et al)(A.Bamias)*. Una correcta anamnesis clínica y el diagnóstico anatomopatológico definirán el tratamiento a realizar. Presentamos el caso de una mujer de 67 años intervenida hace 15 años de carcinoma lobulillar de mama, que debuta actualmente con un cuadro de lumbalgia e ureterohidronefrosis derecha por una metástasis en recto.

Introducción:

El cáncer de mama es el tumor maligno más frecuente en la población femenina, con una importante morbimortalidad asociada. Las metástasis linfáticas y/o a distancia están presentes en el 60% de las pacientes en el momento del diagnóstico, mientras que entre un 30% y un 80% las desarrollarán después del tratamiento quirúrgico, quimioterápico, radioterápico u hormonal*(A.Mabias) (Dinesh C et al)(Doval et al);* En el caso del carcinoma lobulillar de mama, se ha observado una predilección por hueso, órganos ginecológicos, peritoneo y retroperitoneo, siendo menos frecuente la afectación del tracto gastrointestinal como vesícula *(Dinesh et al)(Flora Zagouli et al),* colon *(Signorelli C)(Rashmi Birla)*, intestino delgado *(Carlos Gegundez),* válvula ileocecal*(Santini et al)* o estómago *(Aurello P et al)(Ayantunde et al)* . Es rara la aparición de metástasis en recto *(Habertisch et al)(Cervi et al)(Bamias et al)* y su presentación clínica puede simular un tumor primario, por lo que resulta de gran utilidad el estudio histológico para obtener el diagnóstico final *(Robert W)(De lott)*. Pretendemos recalcar la importancia de una correcta anamnesis clínica ante la presencia de una tumoración digestiva en pacientes con antecedentes de cáncer de mama, especialmente si se trata de un carcinoma lobulillar. Presentamos a continuación el caso de una mujer de 67 años intervenida hace 15 años de carcinoma lobulillar de mama que debuta actualmente con un cuadro de lumbalgia y ureterohidronefrosis derecha por una metástasis en recto.

Caso clínico:

La paciente, de 67 años, fue inicialmente diagnosticada de carcinoma lobulillar infiltrante de mama izda, realizándose una mastectomía radical modificada con linfadenectomía y quimioterapia posterior. El estudio histológico mostró una proliferación celular con disposición en cordones e hileras, con núcleos pequeños con moderado pleomorfismo y, en general, escasos citoplasmas, sin formación de luces ductales. Ocasionalmente algunas células presentaban citoplasmas más amplios y vacuolados con desplazamiento focal del núcleo hacia la perifería, mostrando cierta morfología con células en anillo de sello, lo que se aprecia mejor con la tinción de PAS. (fig 1). Las células fueron positivas para ambos receptores de estrógenos y progesterona.

Durante el seguimiento la paciente permaneció asintomática, hasta que actualmente debuta 15 años después, con dolor lumbar derecho, por lo que se realiza TAC abdominopélvico (fig. 2 y 3) y RMN; en dichas exploraciones se aprecia una masa en unión rectosigmoidea, ureterohidronefrosis derecha y metástasis vertebrales lumbares. En la analítica se apreció una cifra de CA 15.3 de 79,5, con CEA y Ca 19.9 dentro de la normalidad. Se practica Colonoscopia en la que se visualiza una neoformación estenosante a 7cm de margen anal externo (MAE) que se biopsia. El informe histológico revela un adenocarcinoma mal diferenciado de células en anillo de sello con una disposición infiltrativa de la mucosa ofreciendo un patrón de linitis plástica (fig.4); en el estudio inmunohistoquímico complementario las células tumorales fueron negativas para receptores de estrógenos y progesterona, así como para CK20 y CDX2 (fig.5). La negatividad de CK20 y CDX2 no apoyaba el origen intestinal del tumor; teniendo en cuenta además que en la histología del carcinoma lobulillar existía un componente de células en anillo de sello similar a la de la biopsia rectal, se concluyó que la lesión rectal se trataba de una metástasis. Se descartó la posibilidad de que el tumor primario fuera de origen gástruico o pancreático y se procedió a realizar Mamografía y Ecografía mamaria bilaterales, para descartar un tumor mamario metacrónico; se apreció en el cuadrante superior interno de la mama derecha, un nódulo hipoecoico, de contornos regulares, predominantemente sólido de unos 2,3x2cm con componente quístico excéntrico cuyo resultado anatomopatológico mostró únicamente un fibroadenoma. Ante la ausencia de nuevas neoplasias primarias de mama u otros órganos, y habiendo descartado con inmunohistoquímica que se tratara de una neoformación primaria rectal, se concluyó que se trataba de una metástasis en recto de células en anillo de sello de un carcinoma lobulillar intervenido 15 años antes. La paciente fue remitida al Servicio de Oncología para iniciar tratamiento, previa colocación de un catéter doble J en riñón derecho.

Discusión:

El carcinoma lobulillar infiltrante de mama constituye entre un 2% y un 20% de los carcinomas infiltrantes de mama; hasta en un 30% de los casos presenta multicentricidad y bilateralidad. La incidencia de metástasis gastrointestinales extrahepáticas observadas en los estudios de necropsia varían desde un 6% a un 18%, siendo el estómago el órgano más afectado, seguido de colon y recto (*Gegundez et al), (Pla et al) (Cervi et al) (Habertisch et al).* La ausencia de síntomas específicos clínicos y radiológicos de las metástasis, hacen que esta patología se infradiagnostique con frecuencia *(Rashmi et al)(Schwartz et al)(A.Bamias)*.

Parece existir una relación entre el tipo histológico del carcinoma de mama con el tipo de órganos en los que con mayor frecuencia metastatiza. Harris (*Harris et al)* apuntó, tras revisar 966 pacientes, que el carcinoma lobulillar tenía mayor tendencia a metastatizar en hueso, tracto gastrointestinal, órganos ginecológicos, peritoneo y

retroperitoneo, a diferencia del carcinoma ductal, en el que era mayor el número de metástasis pulmonares. Lamovec *(Lamovec et al*) en 1991 concluyó también que en las 261 autopsias de pacientes fallecidas por cáncer de mama, el carcinoma lobulillar metastatizaba significativamente con mayor frecuencia en el sistema gastrointestinal, los órganos ginecológicos, el peritoneo y el retroperitoneo, mientras que el carcinoma ductal infiltrante metastatiza más en el pulmón, sin encontrar diferencias estadísticamente significativas en cuanto a las metástasis en el hueso y las glándulas suprarrenales(*Gegundez et al)*. En 1993 Borst *(Borst et al)* publicó en una serie de 2605 pacientes con carcinoma de mama metastásico, que existía un predominio de metástasis de órganos gastrointestinales, ginecológicos y en el peritoneo y el retroperitoneo del carcinoma lobulillar, mientras que en el carcinoma ductal predominaban las metástasis de pulmón y pleura. En esta serie, el porcentaje de metástasis en el intestino delgado fue del 2,2% en el carcinoma lobulillar y del 0,09% en el carcinoma ductal (*Gegundez et al)*
.

En este caso, describimos una metástasis en recto de un carcinoma lobulillar de mama cuya presentación clínica fue a modo de lumbalgia. Diversas pruebas complementarias y fundamentalmente la colonoscopia, permitieron obtener una muestra histológica para llegar al diagnóstico. Es posible en algunos casos que la biopsia obtenida endoscópicamente no describa células malignas (*Cervi)(Gegúndez)*, pero se considera necesaria la realización de la misma, ya que la morfología de dicha lesión puede resultar macroscópicamente diferente a la de un tumor primario; algunos trabajos describen engrosamiento difuso simulando linitis plástica en el colon *(Fayemi)*, apariencia de Enfermedad de Crohn (*Koos)*o incluso áreas aisladas de ulceración más que una masa solitaria concreta (*A.Bamias)(Taal)(Schwartz)(Van Halteren)(Rabau)*. En el caso clínico que hemos expuesto la histología de la biopsia rectal fue de células en anillo de sello. El carcinoma de células en anillo de sello de colon es muy infrecuente y por lo general afecta a pacientes jóvenes. Macroscópicamente infiltra de manera difusa la pared, mientras que al microscopio se observa un componente mucinoso preferentemente intracelular, lo que desplaza el núcleo hacia la periferia, ofreciendo una configuración de célula en anillo de sello. El diagnóstico diferencial entre lesión primaria del colon o metástasis a distancia de un carcinoma gástrico, mamario o pancreático se establece mediante la inmunohistoquímica; un CK7-/CK20+ favorece la opción de carcinoma primario del colon, mientras que la tipología CK7+/CK20- orientaría hacia una lesión metastásica. Recientemente se está utilizando otro marcador inmunohistoquímico denominado CDX2. Se trata de un factor de transcripción presente en los núcleos de las células epiteliales del intestino, con expresión preferente en los adenocarcinomas colorrectales. Este hecho es de gran importancia en el estudio de tumores colorrectales, para determinar si se trata de una lesión primaria o metastásica. Diversos estudios han demostrado que no presenta exclusividad por el carcinoma colorrectal, ya que puede estar presente en el adenocarcinoma de vejiga y el adenocarcinoma mucinoso de ovario *(Robert W);* sin embargo, el estudio conjunto de los marcadores CDX2, CK7 y CK 20 se complementan entre sí ayudando a diferenciar entre una lesión metastática de localización colorrectal o una lesión primaria *(Vang R) (De Lott)(Ortiz Rey)*. En nuestro caso, la negatividad de los factores CDX2 y CK20, junto con la morfología de células en anillo de sello permitieron determinar que se trataba de una metástasis por un carcinoma lobulillar de mama.(fig.4 y 5). Fue preciso descartar la existencia de un nuevo tumor primario en la mama contralateral, dada la frecuencia de multicentricidad y bilateralidad del carcinoma lobulillar de mama y por el hecho de que los receptores hormonales de la lesión rectal eran negativos, a diferencia del carcinoma lobulillar intervenido hacía 15 años. Sobre este hecho existen ya algunos

estudios que han sugerido una falta de concordancia entre los marcadores inmunohistioquímicos y hormonales del tumor primario y los de sus metástasis no sincrónicas *(Guarneri et al)*.

Otra idea a puntualizar en este estudio es la importancia de una correcta anamnesis clínica, ya que el intervalo entre el diagnóstico de cáncer de mama y la aparición de metástasis en el tubo digestivo puede llegar a oscilar entre 3 meses y 30 años, con una mayor incidencia entre los 4 y 5 años *(Alba et al) (Aurello P)(Cervi G) (A Bamias)*. El intervalo de tiempo observado en este caso es uno de los más largos que se han publicado, aunque se ha descrito algún caso a los 10 años del primario *(Taal et al) (Schwartz)(Washingtoon K)(Hansen RM)*.

El tratamiento de la lesión metastásica debe enfocarse desde el contexto de un cáncer de mama metastásico, observándose con el tratamiento médico unas remisiones parciales del 32-53%. La cirugía estaría indicada únicamente en caso de complicaciones como perforación, hemorragia u obstrucción intestinal, pudiendo utilizarse en este último supuesto, una prótesis endoscópica paliativa. En nuestro caso se procedió a colocar un catéter doble J en uréter derecho para descomprimir la hidronefrosis y poder iniciar el tratamiento oncológico lo antes posible. La paciente falleció por causas médicas a los 2 meses del diagnóstico.

Conclusiones:

El carcinoma de células en anillo de sello de localización rectal es muy poco frecuente y obliga a establecer el diagnóstico diferencial entre lesión primaria y metástasis por cáncer de mama, estómago o páncreas. La inmunohistoquímica permite diferenciar las dos situaciones. El diagnóstico certero nos conducirá a un planteamiento terapéutico adecuado. Debemos recordar siempre esta posibilidad en pacientes con antecedentes de cáncer de mama que debutan con una tumoración gastrointestinal.

Bibliografía:

1. Carlos Gegúndez, Jose Manuel Paz, Isabel Mata, Josefina Cao, José Conde, Jose Manuel Couselo, Susana Ávila, Felix Arija. Obstrucción de intestino delgado por metástasis de carcinoma mamario lobulillar. Cir Esp 2005;77(2):102-4.
2. Alba M, Piedrafita E, Chivite de León A, Allende L, Sainz S. Metástasis gástricas de un carcinoma de mama. Rev Esp Enf Digest 1997;89:647-9.
3. Borst MJ, Ingold JA. Metastatic patterns of invasive lobular versus invasive ductal carcinoma of the breast. Surgery 1993;114:637-42.
4. Pla V, Safont MJ, Buch E, Pallas A, Roig JV. Metastasis de un carcinoma intraductal infiltrante de mama diseminado con cáncer de colon obstructivo.Cir Esp 2002;71:257-8.
5. Cervi G, Vettoreto N, Vinco A, Cervi E, Villanacci V, Grigolato P, et al.Rectal localization of metastatic lobular breast cancer. Dis Colon Rectum 2001;44:453-5.
6. Harris M, Howell A, Chrissohou M, Swindell RIC, Hudson M, Sellwood RA. A comparison of the metastatic pattern of infiltrating lobular carcinoma and infiltrating ductal carcinoma of the breast. Br J Cancer 1984;50:23-30.
7. Santini D, Altomare A, Vincenzi B, Perrone G, Bianchi A, Rabitti C, Montesarchio V, Esposito V, Baldi A, Tonini G. An increase of CA 19.9 as the first clinical sign of ileocecal valve metastasis from breast cancer . In Vivo 2006;20(1):165-8.
8. Aurello P, D´Angelo F, Cosenza G, Petrocca S, Stoppacciaro A, Ramacciato G, Ziparo V. Gastric nmetastasis 14 years after mastectomy for breast lobular

carcinoma: a case report and literature review. Am Surg 2006;72(5):456-60.

9. Habertisch R, Tuech JJ, Wilt M, Rodier JF. Anal localization as first manifestation of metastatic ductal breast carcinoma. Tech Coloproctol 2005;9(3):237-8.
10. Dinesh C Doval, Komal Bhatia, Keechelat Pavithran, Jai Bhagwann Sharma, Ashok K Vaid, Digant Hazarika. Breast carcinoma with metastasis to the gallbladder: an unusual case report with a short review of literature. Hepatobiliary Pancreat Dis 2006;5:305-307.
11. Signorelli C, Pomponi-Formiconi D, Nelli F, Pollera CF. Single colon metastasis from breast cancer: a clinical case report. Tumori 2005;91(5):424-7.
12. Rashmi Birla, Kamal Kumar Mahawar, Mavis Orizu, Muhammad S Siddiqui, Arun Batra. Caecal metastasis from breast cancer presenting as intestinal obstruction. WJSurg Oncol 2008;;6:47.
13. Flora Zagouri, Theodoros N Sergentanis, Dimitra Koulocheri, Afroditi Nonni, Aggeliki Bousiotou, Philip Domeyer, Nikolaos V Michalopoulos, Dimitrios Dardamanis, Manousos M Konstadoulakis, George C Zografos. Bilateral synchronous breast carcinomas followed by a metastasis to the gallbladder: a case report. W J Surg Oncol 2007;5:101.
14. A. Bamias, G. Baltayiannis, S.Kamina, M.Fatouros, E.Lymperopoulos, N.Agnanti, E.Tsianos, N.Pavlidis. Rectal metastases from lobular carcinoma of the breast: report of a case and literature review. Annals of Oncol 2001;12:715-718.
15. Ayantunde AA, Agrawal A, Parsons SL, Welch NT. Esophagogastric cancers secundary to a breast primary tumor do not require resection. World J Surg 2007;31(8):1597-601.
16. Reiman T, Butts CA. Upper gastrointestinal bleeding as a metastatic manifestation of breast cancer: a case report and review of the literature. Can J Gastroenterol.2001;15(1):67-71.
17. Valentina Guarneri, Simona Giovanelli, Guido Ficarra, Stefania Bettelli, Antonino Maiorana, Federico Piacentini, Elena Barbieri, Maria Vittoria Dieci, Roberto D´Amico, Gordana Jovic, Pierfranco Conte. Comparison of HER-2 and Hormone receptor Expression in primary breast cancers and asynchronous paired metastases: impact on patient management.The Oncologist 2008;13:838-44.
18. Lamovec J, Bracko M. Metastatic pattern of infiltrating lobular carcinoma of the breast:an autopsy study. J Surg Oncol.1991;48:28-33.
19. Taal BG, den Hartog Jager FCA, Steinmetz R, Peterse H. The spectrum og gastrointestinal metastases of breast carcinoma. Gastrointest Endosc 1992;38:136-41.
20. Schwartz RE, Klimstra DS, Turnbull ADM. Metastatic breast cancer masquerading as gastrointestinal primary. Am J Gastroenterol 1998;93:111-4.
21. Washington K, McDonagh D. Secondary tumours of the gastrintestinal tract: surgical pathologic findings and comparison with autopsy series. Mod Pathol 1995;8(4):427-33.
22. Hansen RM, Lewis DJ, Janjan NA, Komorowsky RA.Occult carcinoma of the breast masquerading as primary adenocarcinoma of the small intestine. A case report. J Clin Gastroenterol 1988;10:213-7.
23. Koos L, Field RE. Metastatic carcinoma of breast simulating Crohn' s disease.Int Surg 1980;65:359-62.
24. Van Halteren HK, Peters H, Gerlag PGG. Large bowel mucosal metastases from breast cancer. J Clin Oncol 1998;16:3711-13.
25. Fayemi AO, Ali M, Braun EV.Metastatic carcinoma simulating linitis plastica of the colon. A case report. Am J Gastroenterol 1979;71:311-4.
26. Rabau MY, Alon RJ, Werbin N, Yossipov Y. Colonoic metastases from lobular

carcinoma of the breast.Dis Colon Rectum 1988;31:401-2.

27. Robert W. Werling, Hadi Yaziji, Carlos E Bachi and Allen M Gown. CDX2, a highly sensitive and specific marker of adenocarcinomas of intestinal origin. The Am Journ of Surg Path 2003;27(3):303-310.
28. De Lott LB, Morrison C, Suster S, Cohn DE, Frankel WL. CDX2 is a useful marker of intestinal-type differentiation: a tissue microarray-based study of 629 tumors from various sites. Arch of Path and Lab Medicine.2005;129(9):1100-5.
29. Ortiz-Rey Jose A, Alvarez Carlos, San Miguel Pilar, Iglesias Begoña, Anton Iosu. Expression of CDX2, cytokeratins 7 and 20 in sinonasal intestinal-type adenocarcinoma. Appl Inmunohistochem and Mol Porphol 2005;13(2):142-6.
30. Vang R, Gown AM, Wu LS, Barry TS, Wheeler DT, Yemelyanova A, Seidman JD, Ronnett BM. Inmunohistochemical expression of CDX2 in primary ovarian mucinous tumors and metastatic mucinous carcinomas involving the ovary:comparison with CK20 and correlation with coordinate expression of CK7. Modern Path 2006;19(11):1421-8.

Fig1.: *Histological feature breast carcinoma (PAS): cordones de células tumorales de carcinoma lobulillar infiltrando el estroma mamario. Algunas células presentan morfología de células en anillo de sello.*

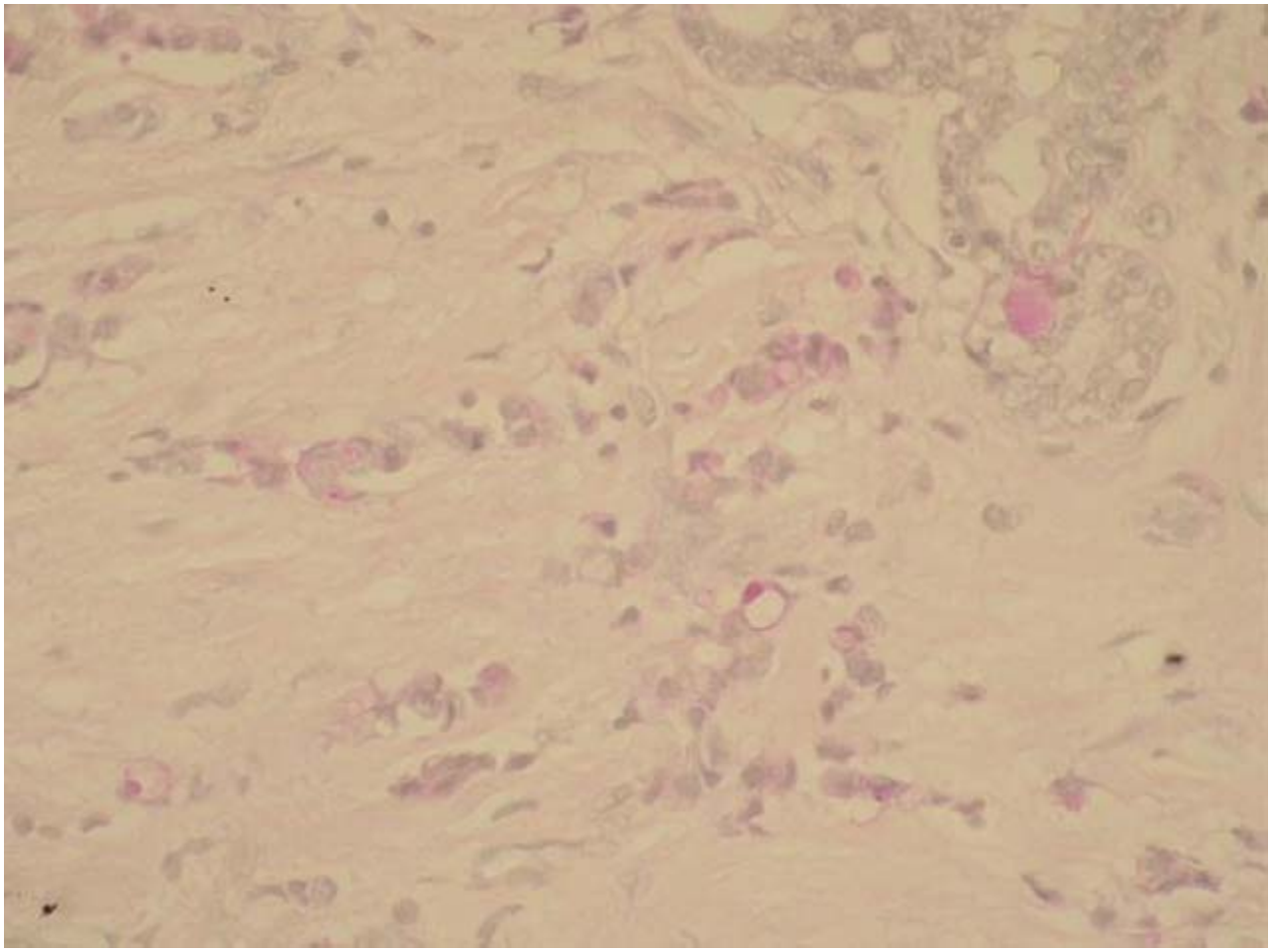

Fig 2: Right uretheral dilation.

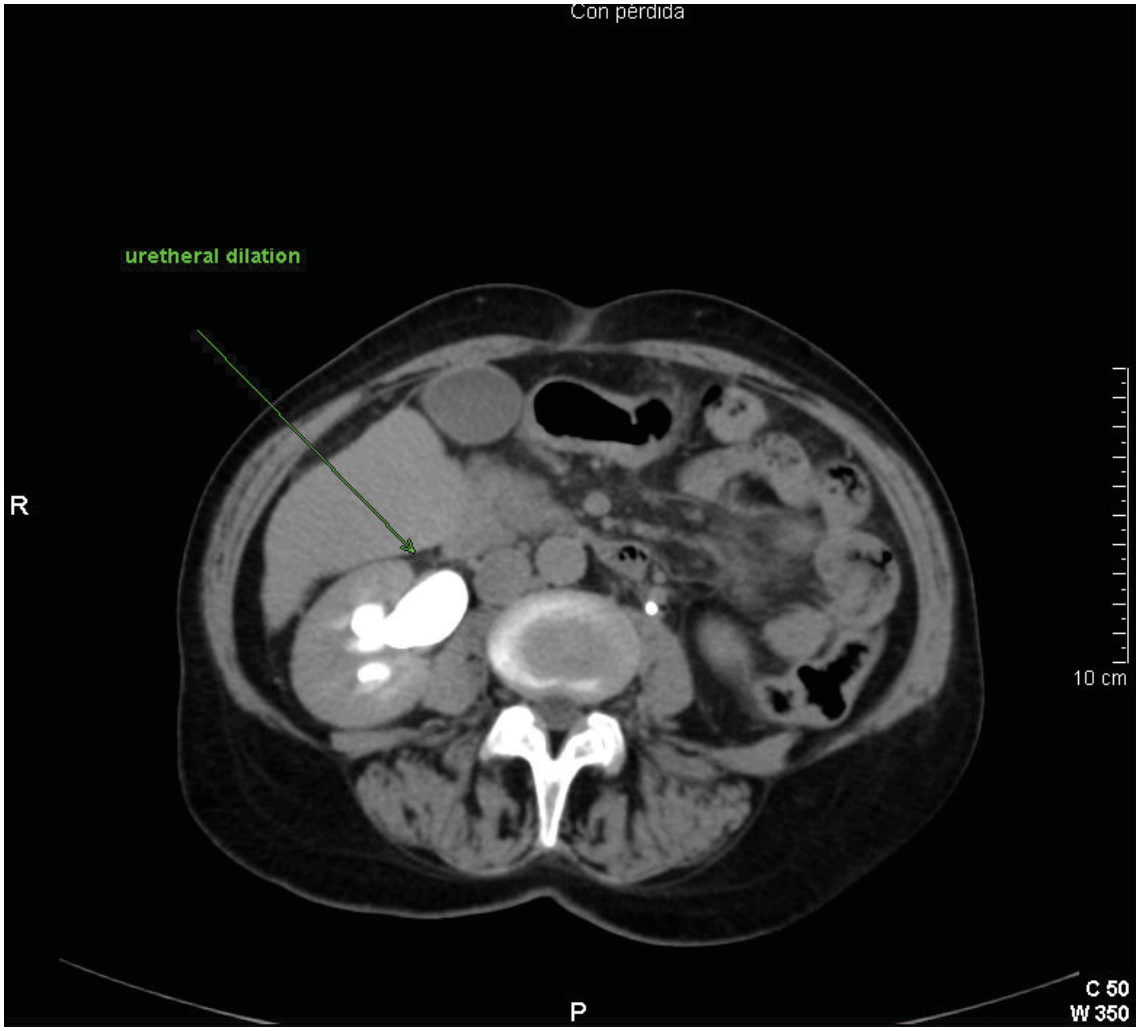

Fig.3: Tumor invasion of the right urether.

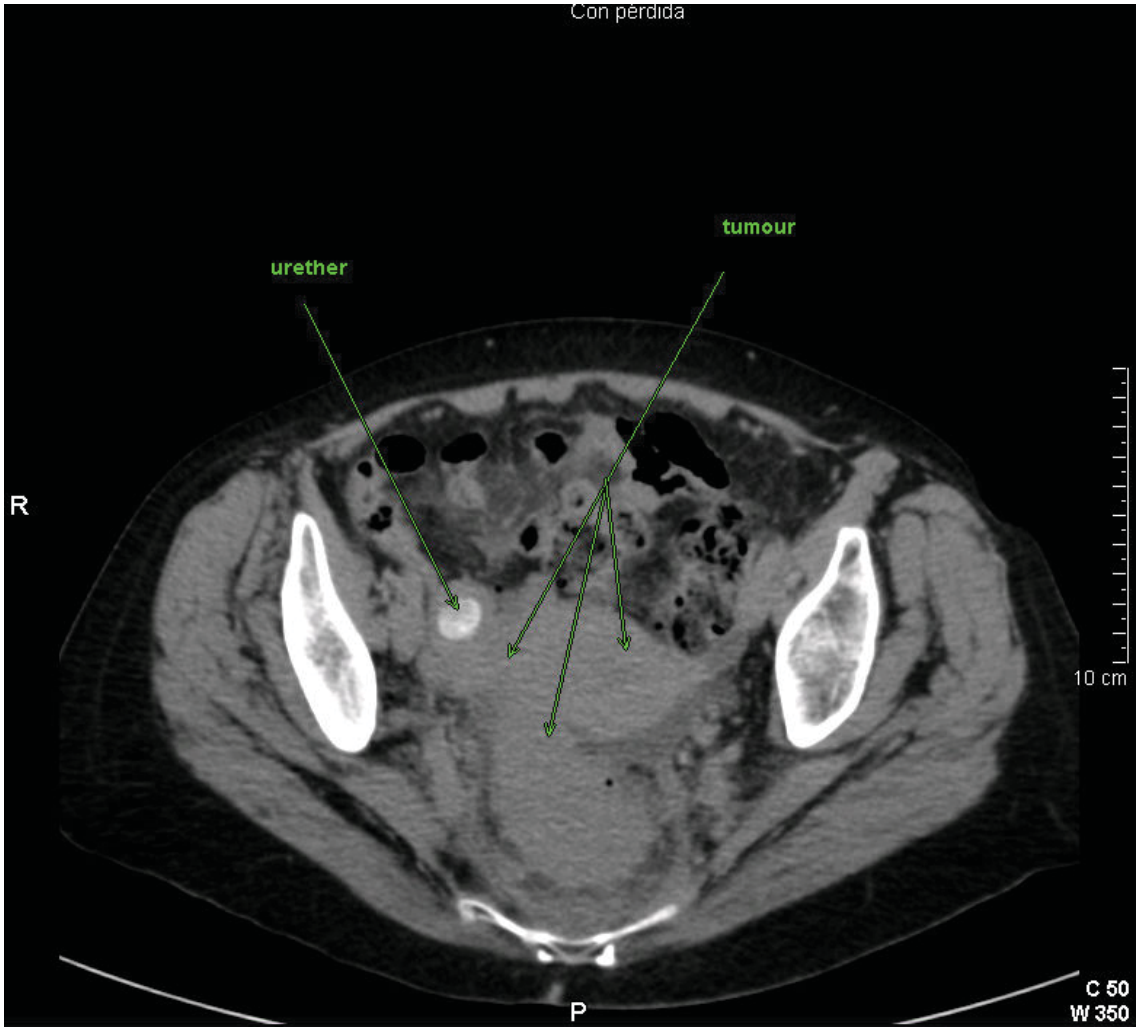

Fig.4: *Histological feature of colon biopsy: infiltración por algunas células tumorales con morfología en anillo de sello entre dos glándulas rectales respetadas.*

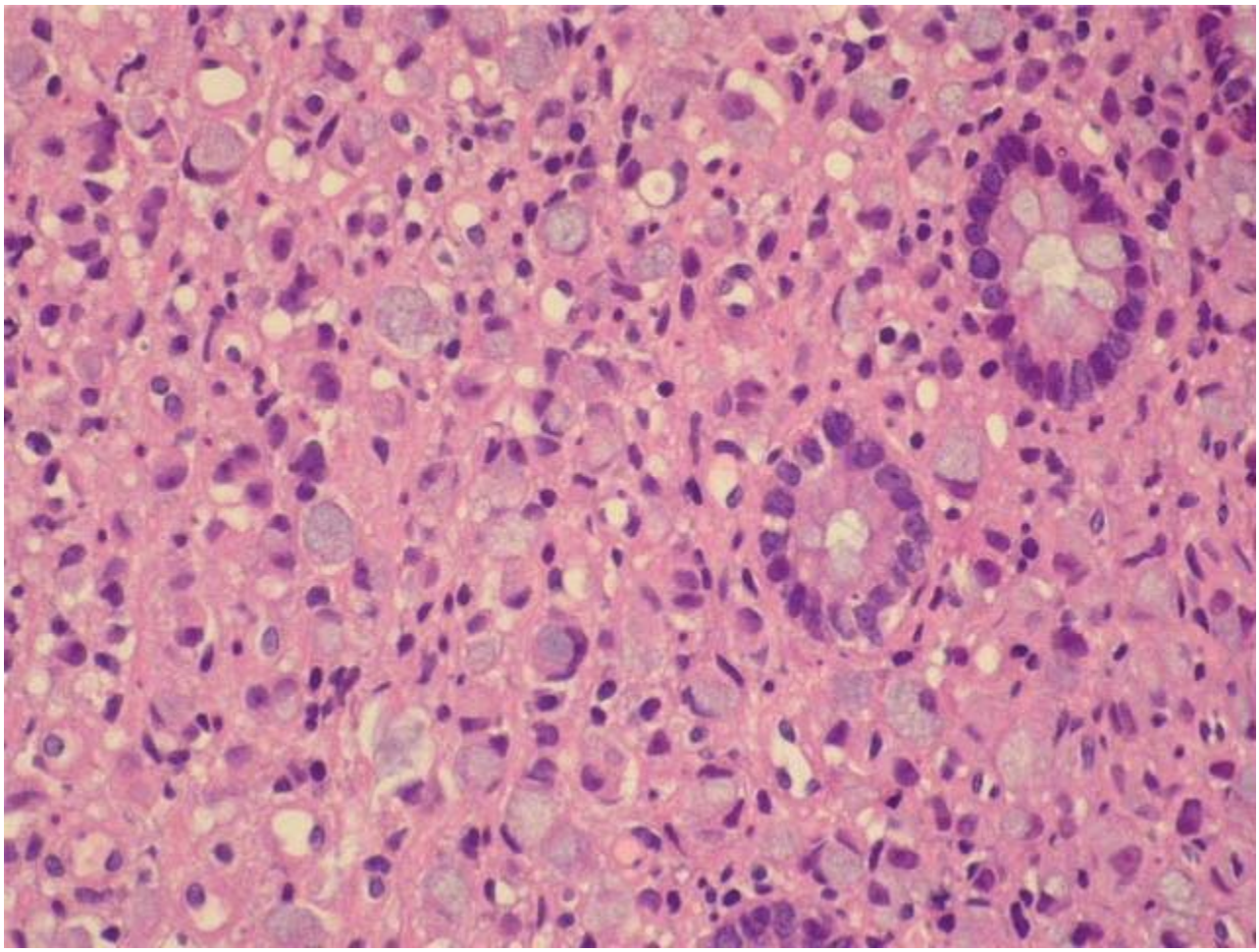
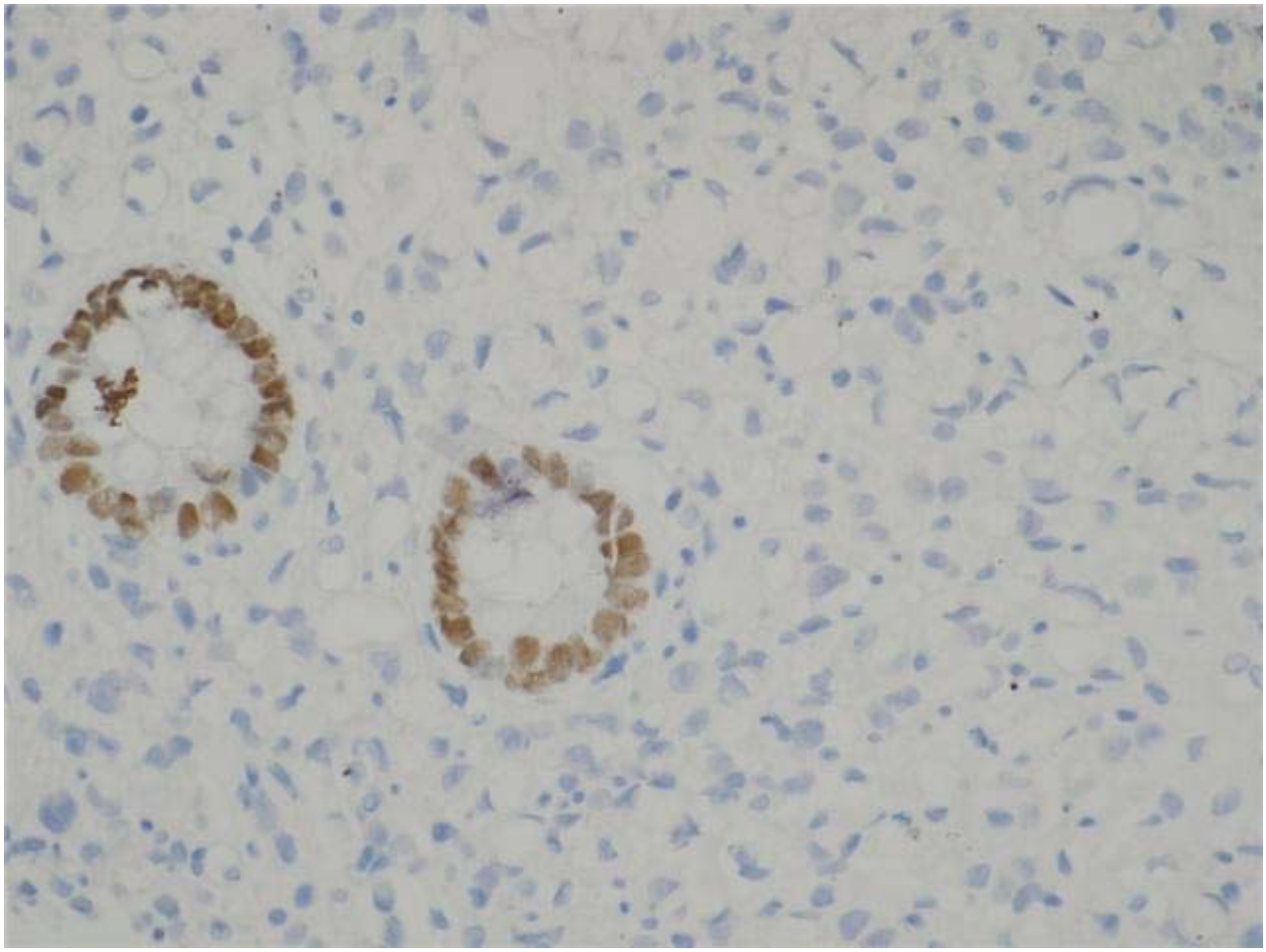
Fig.5: *Histological feature of rectal biopsy: células tumorales con CDX2 negativo entre glándulas CDX2 positivo.*